

Ολοκεραμικές όψεις

Ι. ΠΑΠΑΓΙΑΝΝΟΠΟΥΛΟΥ¹, Κ. ΓΙΑΝΝΑΚΟΠΟΥΛΟΣ¹

Porcelain veneers. Literature review

Ι. ΡΑΡΑΓΙΑΝΝΟΠΟΥΛΟΥ¹, Κ. ΓΙΑΝΝΑΚΟΠΟΥΛΟΣ¹

Περίληψη

Ο στόχος κάθε προσθετικής αποκατάστασης είναι η ορθή λειτουργικότητα και η αισθητική των οδοντικών φραγμών. Η τοποθέτηση ολοκεραμικών όψεων αποτελεί μία δημοφιλή προσθετική προσέγγιση για τη βελτίωση της αισθητικής των προσθίων δοντιών, καθώς και του χαμόγελου. Με τη χρησιμοποίηση των ολοκεραμικών όψεων συνδυάζονται το πλεονέκτημα της ελάχιστης θυσίας των οδοντικών ιστών με τα πλεονεκτήματα του κεραμικού υλικού.

Σκοπός της μελέτης αυτής ήταν, αρχικά, η ανασκόπηση των πλεονεκτημάτων, μειονεκτημάτων, ενδείξεων και αντενδείξεων της χρήσης αυτών των όψεων. Στη συνέχεια, παρουσιάζονται μέσα από μία βιβλιογραφική ανασκόπηση των τελευταίων χρόνων, οι βασικές τεχνικές παρασκευής των δοντιών που θα δεχτούν ολοκεραμικές όψεις, η εργαστηριακή κατασκευή των όψεων, η δοκιμή και η προετοιμασία των όψεων πριν τη συγκόλληση, καθώς επίσης και η συγκόλληση αυτών.

Όπως φανερώνουν και αναφερόμενες έρευνες στο άρθρο, τα ποσοστά επιτυχίας των όψεων είναι πολύ ικανοποιητικά. Έτσι, οι ολοκεραμικές όψεις αποτελούν μία ασφαλή επιλογή, ακόμα και σε απαιτητικές περιπτώσεις.

ΛΕΞΕΙΣ ΚΛΕΙΔΙΑ: Αισθητική αποκατάσταση, εργαστηριακή κατασκευή, ολοκεραμικές όψεις, παρασκευή δοντιών, προσωρινές αποκαταστάσεις, όψεις πορσελάνης.

Στάλθηκε στις 20.6.2006. Εγκρίθηκε στις 15.1.2009.

¹ Οδοντίατρος

Summary

Porcelain veneers are considered to be a routine procedure in esthetic dentistry. The ability to alter tooth form and color with a conservative preparation design distinguishes this type of restoration from other techniques.

There are three main indications for porcelain veneers: tooth discoloration resistant to vital bleaching procedures, the need for major morphologic modifications in the anterior dentition and rehabilitation of compromised anterior teeth.

In the past, several authors proposed a no tooth preparation design and veneers were bonded to intact teeth. Nowadays, tooth preparation is considered to be beneficial. Rules regarding tooth preparation include : 1) labial enamel removal from 0.3 to 0.5mm, 2) chamfer margin in the cervical area, 3) extension of the margins about half-way into the interproximal contact area, 4) regarding incisal preparation, a reduction which can be combined with or without a lingual mini-chamfer is recommended, with a no incisal preparation design being an alternative. This depends on the specific needs of each case. A depth guide, such as depth cutter diamonds, is recommended in order to avoid unnecessary dentin exposure. The quality of the bond of porcelain to enamel is superior and more stable overtime than to dentin. Most of the times provisionalisation is not needed, nevertheless, it is necessary in some cases.

There are three major laboratory techniques used to fabricate porcelain veneers: stacked feldspathic porcelain technique 1) on a refractory die, or 2) with the platinum foil technique and 3) pressed ceramic technique. Each technique offers certain advantages and disadvantages.

After the try in of each veneer for fit, all of them are tried in to check the contacts, morphology and color. Then, the inner surface of the veneers is etched with hydrofluoric acid and then a silane primer is applied. The tooth is treated with phosphoric acid and a bonding agent is applied. For cementation, a light-cure luting composite is preferred. The final color of the restoration depends on the original tooth color, the porcelain shade selected and the amount of

KEY WORDS: Esthetic dentistry, fabrication techniques, porcelain veneers, preparation, provisionalisation.

Received on June 20th, 2006. Accepted on Jan. 15th, 2009.

¹ Dentist

opacity built into it, the color and opacity of the resin cement and the use of resin shade modifiers.

Porcelain veneers have been shown to have a high success rate with a low probability of failure, as long as cases are carefully selected. Apart from the natural appearance of the porcelain veneer restorations, major advantage is the conservation of healthy tooth structure.

Εισαγωγή

Τις τελευταίες δεκαετίες, η αισθητική απόδοση των προσθετικών αποκαταστάσεων συνιστά βασικό παράγοντα επιτυχίας της θεραπείας και ικανοποίησης των επιθυμιών του ασθενή. Στη σύγχρονη επανορθωτική οδοντιατρική είναι σημαντική, για την πρόγνωση των δοντιών, η συντηρητική παρασκευή και η κατά το δυνατόν μικρότερη αποκοπή οδοντικής ουσίας. Μία από τις συντηρητικές μεθόδους αισθητικής αποκατάστασης των προσθίων δοντιών είναι η εφαρμογή των ολοκεραμικών όψεων, η οποία συνδυάζει τη συντηρητική αποκοπή των οδοντικών ιστών με την αισθητική και το πλεονέκτημα της βιοσυμβατότητας της πορσελάνης.

Σκοπός του παρόντος άρθρου είναι η παρουσίαση των ενδείξεων, αντενδείξεων, πλεονεκτημάτων και μειονεκτημάτων των αποκαταστάσεων των προσθίων δοντιών με ολοκεραμικές όψεις. Εν συνεχεία ακολουθεί αναλυτική παρουσίαση των τεχνικών παρασκευής των δοντιών που θα αποκατασταθούν με ολοκεραμικές όψεις, της κατασκευής των προσωρινών αποκαταστάσεών τους, της εργαστηριακής κατασκευής των όψεων και τέλος, της δοκιμής και της συγκόλλησής τους στο στόμα.

Ιστορική ανασκόπηση

Η ιδέα της χρήσης των ολοκεραμικών όψεων χρονολογείται στο 1938, όταν ο Δρ. Charles Pincus¹ κατασκεύασε λεπτά φύλλα οπτής πορσελάνης, τα οποία συγκολλούνταν προσωρινά στις επιφάνειες των δοντιών των ηθοποιών κατά τη διάρκεια των κινηματογραφικών γυρισμάτων. Στη συνέχεια, προτάθηκε από τους Simonsen και Calamia²⁻⁴ (1980) η αδροποίηση με υδροφθορικό οξύ και, εν συνεχεία, η επίστροψη σιλανίου στην εσωτερική επιφάνεια των όψεων πορσελάνης, προτού αυτές συγκολληθούν μέσω μιας συγκολλητικής ρητίνης στην επιφάνεια του δοντιού.

Με το πέρασμα των χρόνων, οι αυξανόμενες αισθητικές και λειτουργικές απαιτήσεις των οδοντιάτρων και των ασθενών για την αποκατάσταση των προσθίων δοντιών, άρχισαν να ικανοποιούνται όλο και περισσότερο με τη χρήση του κεραμικού που σήμερα αποτελεί το πλέον βιοσυμβατό υλικό⁵ με υψηλές αισθητικές αποδόσεις⁶.

Οι όψεις βέβαια σήμερα μπορούν να κατασκευαστούν εκτός από κεραμικό και από σύνθετη ρητίνη. Η σύνθετη ρητίνη παρουσιάζει κάποια μειονεκτήματα σαν

υλικό όπως: η δυσχρωμία με το πέρασμα των χρόνων, η αποτριβή, η μειωμένη αντοχή και το λιγότερο φυσικό αποτέλεσμα σε σχέση με την πορσελάνη¹². Οι όψεις ρητίνης παρουσιάζουν, όμως, και κάποια πλεονεκτήματα έναντι των ολοκεραμικών όπως: απαιτούν λιγότερο χρονοβόρα διαδικασία, είναι πιο οικονομικές και επιδιορθώνονται ευκολότερα¹².

Πλεονεκτήματα - μειονεκτήματα

Τα βασικά πλεονεκτήματα των ολοκεραμικών όψεων είναι^{2,4,5,7-13}: η συντηρητική αποκοπή οδοντικών ιστών, η σταθερότητα του χρώματος, οι αισθητικές ιδιότητες (απόδοση φυσικού σχήματος και χρώματος), η ικανοποιητική συγκόλληση τους με την αδαμαντίνη, η αυξημένη αντοχή της πορσελάνης (μετά τη συγκόλληση στο δόντι) κατά την αναδιαμόρφωση του σχήματος του δοντιού (π.χ. αύξηση του μήκους του δοντιού), η αντίσταση στην αποτριβή, η καλή συμπεριφορά προς τους περιοδοντικούς ιστούς, η αντίσταση στην απορρόφηση υγρών και χρωστικών, η διατήρηση της λείας επιφάνειας στο χρόνο. Ωστόσο, παρουσιάζουν και κάποια μειονεκτήματα που είναι^{8,10-12}: η ευθραυστότητα (προ της συγκολλήσεως) που δυσκολεύει τους χειρισμούς, η ευαίσθητη τεχνική διαδικασία, η χρονοβόρα εργαστηριακή διαδικασία, η δυσκολία της επιδιορθώσεώς τους, η δυσκολία στην αποκατάσταση έντονα δυσχρωμικών δοντιών και η μικροδιδείση, όταν τα όρια εντοπίζονται στην οδοντίνη και την οστεΐνη.

Ενδείξεις - αντενδείξεις

Οι ολοκεραμικές όψεις ενδείκνυνται στις εξής περιπτώσεις^{8,11,14-17}:

- Σε δυσχρωμία που δεν ανταποκρίνεται στη λεύκανση (από χρώση τετρακυκλίνης¹⁸, χρώση ενδοδοντικά θεραπευμένων δοντιών, φθορίαση).
- Σε υποπλασίες ή δυσπλασίες της αδαμαντίνης (ατελής αδαμαντινογένεση)^{19,20}.
- Για το κλείσιμο των μεσοδόντιων διαστημάτων.
- Σε έκτοπα δόντια (στροφή, κλίση).
- Σε δόντια με κάταγμα^{21,22}.
- Σε φθαρμένες προστομιακές επιφάνειες εξαιτίας μικροκαταγμάτων στην αδαμαντίνη ή εξαιτίας της ύπαρξης παλαιών εμφράξεων (βέβαια περιορισμένης εκτάσεως) και παλαιών όψεων σύνθετων ρητινών.
- Σε συγγενή έλλειψη του πλάγιου τομέα (μετατροπή σχήματος κυνόδοντα σε πλάγιο τομέα).
- Σε δόντια με αποτριβή στο κοπτικό τρίτημόριο ή σε δόντια με απώλεια επιφανειακά οδοντικής ουσίας εξαιτίας διαβρώσεων.

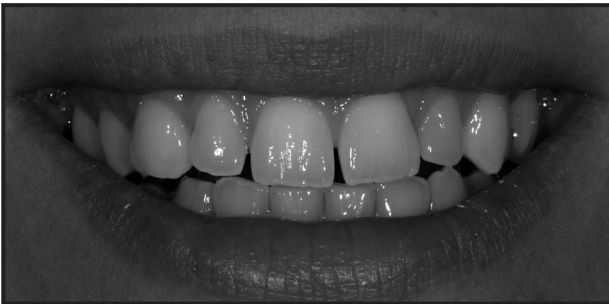Η προσεκτική επιλογή των ασθενών είναι πολύ βασικό σημείο²³, οπότε ο οδοντίατρος θα πρέπει να εκτιμήσει σωστά το περιστατικό προτού αποφασίσει την εφαρμογή των όψεων στις παρακάτω περιπτώ-

σεις^{8,11,17}:

- Σε ασθενείς βρουξιστές ή με άλλες παραλειποφυγικές έξεις^{8,9}.
- Σε ασθενείς με σχέση κοπτική προς κοπτική, σε ασθενείς 3ης τάξης κατά Angle και σε δυσμενείς συγκλεισιακές σχέσεις.
- Σε ανεπαρκή εναπομείνουσα ποσότητα αδαμαντίνης (κυρίως περιφερικά στα όρια)²⁴.
- Σε αδυναμία αδροποίησης αδαμαντίνης, π.χ. σε δόντια με φθορίαση. Σε αυτές τις περιπτώσεις συνίσταται η αύξηση του χρόνου αδροποίησης της αδαμαντίνης έως και δύο λεπτά¹⁷.
- Σε δόντια με εκτεταμένες αποκαταστάσεις σύνθετης ρητίνης^{23,25}.
- Σε ασθενείς με κακή στοματική υγιεινή.

Τεχνικές διαγνωστικής αξιολόγησης

Βασικό βήμα πριν την παρασκευή των δοντιών είναι η διαγνωστική μελέτη και αξιολόγηση του κάθε περιστατικού. Οι βασικότερες τεχνικές διάγνωσης των περιστατικών είναι οι εξής^{26,27}: 1) Λήψη ενός αρχικού αποτυπώματος και διαγνωστικό κέρωμα του εκμαγείου μελέτης (wax up). 2) Αναπαράσταση του επιθυμητού αποτελέσματος με την άμεση τοποθέτηση σύνθετης ρητίνης στο στόμα του ασθενή, χωρίς να προηγηθεί φυσικά αδροποίηση του δοντιού (mock up) (Εικ. 1, 2).



Εικόνα 1. Περιστατικό με αξονικές κλίσεις των δοντιών και διαστήματα μεταξύ τους.

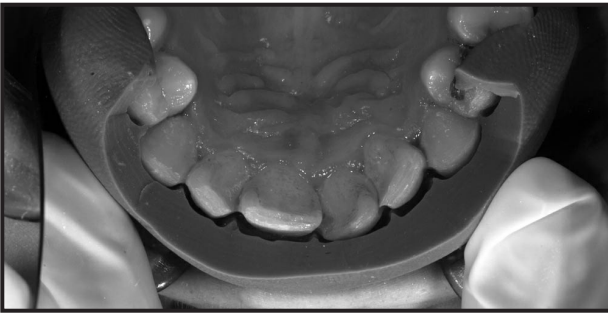


Εικόνα 2. Το περιστατικό της εικόνας 1 μετά από τοποθέτηση σύνθετης ρητίνης, χωρίς αδροποίηση. Κατά αυτόν τον τρόπο, δίνεται η δυνατότητα τόσο στον οδοντίατρο όσο και στην ασθενή να έχουν μία αρχική εικόνα του μελλοντικού αποτελέσματος με την τοποθέτηση των όψεων πορσελάνης.

Παρασκευή του δοντιού

Η αρχική αντίληψη ήταν ότι απαιτείται ελάχιστη ή ακόμα και καθόλου παρασκευή του δοντιού, προκειμένου να χρησιμοποιηθούν οι όψεις πορσελάνης^{17,28,29}. Σήμερα, υποστηρίζεται η παρασκευή του δοντιού^{14,23,30-32} διότι έτσι προσφέρεται ο απαραίτητος χώρος για το ελάχιστο απαιτούμενο πάχος της πορσελάνης και αποφεύγεται η τελική εικόνα υπερδιόγκωσης του δοντιού^{11,33,34}, διατηρώντας παράλληλα σωστό το προφίλ ανάδυσσης του. Κατά αυτόν τον τρόπο, προσφέρεται, επίσης, ο κατάλληλος χώρος για πάχος πορσελάνης ικανό να καλύψει τις έντονες δυσχρωμίες κάποιων δοντιών^{12,35}. Επιπρόσθετα, με την παρασκευή του δοντιού επιτυγχάνεται μια πιο ομαλή μετάβαση από την όψη στην επιφάνεια του δοντιού, και έτσι ο ασθενής μπορεί να έχει αποτελεσματικότερο έλεγχο της οδοντικής πλάκας¹¹ και να αποφευχθεί η φλεγμονή του περιοδοντίου^{9,32,34,36}. Έχοντας κάνει την ανάλογη για κάθε περίπτωση παρασκευή του δοντιού, διευκολύνεται ο οδοντοτεχνίτης στην κατασκευή τους³³ και ο κλινικός στην τοποθέτηση τους^{11,15} καθώς υπάρχουν σαφή όρια. Τέλος, είναι σημαντικό να απομακρύνεται η εξωτερική επιφάνεια της αδαμαντίνης που είναι απρισματική και έχει μικρότερη ικανότητα συγκόλλησης, ώστε να επιτευχθεί καλή συγκόλληση μεταξύ ρητινώδους κονίας και δοντιού^{11,31}. Τονίζεται ότι θα πρέπει να γίνεται προσπάθεια η παρασκευή να παραμένει στην αδαμαντίνη και να μην εισχωρεί στην οδοντίνη, αφού η αδαμαντίνη παρουσιάζει καλύτερη και πιο αξιόπιστη συγκόλληση στο χρόνο^{7,11,24,26,33,35,37-41}, καθώς και μικρότερη μικροδιείσδυση στο όριο με τη ρητινώδη κονία¹⁰. Πολύ συχνά, όμως, ειδικά σε περιπτώσεις διόρθωσης στρεβλοφυΐας, η οδοντίνη αποκαλύπτεται. Αυτό δεν είναι ανησυχητικό, όταν περιορίζεται σε μικρές περιοχές και τα όρια παραμένουν στην αδαμαντίνη^{11,24,37}. Ένας καλός γενικός κανόνας για καλή πρόγνωση είναι ότι πάνω από το 50% της επιφάνειας της παρασκευής να βρίσκεται στην αδαμαντίνη³⁷.

Στα πρόσθια δόντια της άνω και της κάτω γνάθου, το πάχος της αδαμαντίνης κατά μέσο όρο είναι από 0,5 έως 1,2 χιλ. Το πάχος της αδαμαντίνης που αφαιρείται κάθε φορά καθορίζεται τόσο από τη θέση του δοντιού στο τόξο (Εικ. 9) όσο και από το βαθμό της δυσχρωμίας του υποκείμενου δοντιού. Ενδεικτικά, σε ένα δόντι το οποίο εντοπίζεται πολύ προστομιακά ή σε ένα δόντι με έντονη δυσχρωμία επιβάλλονται μεγαλύτερες αποκοπές^{16,26}. Στην πλειοψηφία των δοντιών που θα δεχτούν όψεις πορσελάνης γίνεται τροχισμός της αδαμαντίνης τους σε πάχος περίπου από 0,3 έως 0,5 χιλ.^{14,15,30,34,42}. Συνιστάται η χρήση διαμαντιών κοπής προκαθορισμένου βάθους που δίνουν τη δυνατότητα εφαρμογής της τεχνικής των οδηγών αυλάκων^{34,37} ή η χρήση, ως οδηγού, ενός αποτυπώματος από σιλικόνη των δοντιών πριν την παρασκευή τους⁴³ ή ακόμα και του αποτυπώματος του διαγνωστικού κερώματος¹⁵

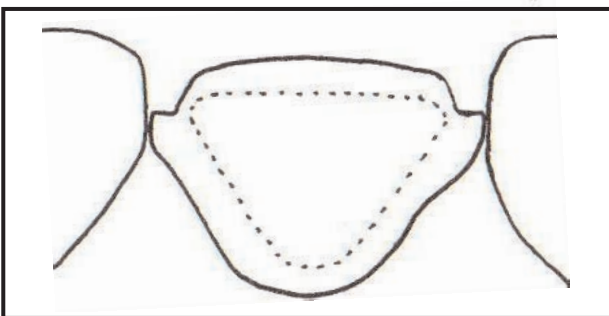


Εικόνα 3. Κλειδί σιλικόνης, κατασκευασμένο σε εκμαγείο που προέκυψε μετά το τρόχισμα και το διαγνωστικό κέρωμα του αρχικού εκμαγείου της ασθενούς. Ο οδοντίατρος μπορεί να ελέγξει, εάν η παρασκευή των δοντιών είναι ικανοποιητική, προκειμένου να επιτευχθεί το αποτέλεσμα του κερώματος. Αυτό έχει ιδιαίτερη σημασία σε περιστατικά έντονης στρεβλοφύιας.

(Εικ. 3).

Αυχενικά παρασκευάζεται βάθρο τοξοειδούς τύπου (τύπου Chamfer) ισουψώς με την παρυφή των ελεύθερων ούλων^{9,11,14,26,27,33,37,44} ή και υπερουλικά^{6,9,30}, και μόνο στην περίπτωση έντονα δυσχρωμικού δοντιού – σε συνδυασμό ενδεχομένως με υψηλή γραμμή γέλιου-προχωρούμε υποουλικά¹¹. Συνηθέστερα στην κάτω, αλλά και στην άνω γνάθο, όταν η γραμμή του χείλους καλύπτει τον αυχένα του δοντιού, παρασκευάζουμε το βάθρο τουλάχιστον 1 χιλ. υπερουλικά²⁶. Γενικά, η πρόγνωση στην κατασκευή όψεων στην κάτω γνάθο είναι σχετικά περιορισμένη εκτός από περιπτώσεις πολύ ευνοϊκής σύγκλεισης. Αδύναμο σημείο αποτελεί το γεγονός ότι πρέπει να μειωθεί και να αποστρωγγυλευθεί αρκετά το κοπτικό χείλος, ώστε να επιτρέψει ικανό πάχος πορσελάνης που να αντέχει τις συγκλεισιακές δυνάμεις¹¹.

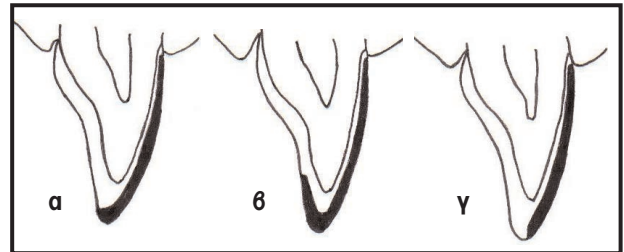
Η παρασκευή στις όμορες επιφάνειες θα πρέπει να εκτείνεται έως τα μέσα του σημείου επαφής^{11,14,15,27,37} (Εικ. 4), διατηρώντας έτσι το μισό της επαφής άθικτο^{15,45}. Στις περιπτώσεις εφαρμογής των όψεων, όμως, προκειμένου να κλείσουν μεσοδόντια διαστήματα, τα όρια της παρασκευής στην όμορη επιφάνεια εγγύς του διαστήματος θα πρέπει να φτάνουν έως και τη διεδρη ομορο-γλωσσική γωνία, ώστε να επιτευχθεί μία ομαλή επιφάνεια μετάβασης από την



Εικόνα 4. Παρασκευή του δοντιού έως τα μέσα της όμορης επιφάνειας επαφής.

πορσελάνη στο δόντι και να μη λειτουργεί ως περιοχή κατακράτησης πλάκας^{15,46}. Όσο πιο μεγάλο είναι το μεσοδόντιο διάστημα, τόσο γλωσσιότερα θα τοποθετούνται τα όμορα όρια^{11,26}. Τέλος, τα όμορα όρια της παρασκευής του δοντιού από τη μεριά του υπάρχοντος διαστήματος πρέπει να τοποθετούνται υποουλικά, ώστε να μη διαταράσσεται το προφίλ ανάδυσης του δοντιού, όσο αυτό είναι δυνατόν²⁶. Ωστόσο, το όριο δεν πρέπει να φτάνει σε απόσταση μικρότερη από 2,5 χιλ από την κορυφή του οστού της φατνιακής απόφυσης⁴⁷.

Όσον αφορά το κοπτικό χείλος, έχουν χρησιμοποιηθεί πολλών ειδών παρασκευές εκ των οποίων, άλλες περιλαμβάνουν μείωση μόνο του κοπτικού χείλους χωρίς υπερώια επέκταση, άλλες αποκοπή του κοπτικού χείλους και παρασκευή του δοντιού έως κάποιο σημείο της υπερώιας ή γλωσσικής επιφάνειας και άλλες παρασκευή μόνο της προστομαϊκής επιφάνειας χωρίς επέμβαση στο κοπτικό χείλος (Εικ. 5α, 5β, 5γ). Προκειμένου



Εικόνα 5. α. Παρασκευή του δοντιού με αποκοπή του κοπτικού χείλους και σχηματισμό επίπεδης επαφής. β. Παρασκευή του κοπτικού χείλους με υπερώια επέκταση και το σχηματισμό ενός mini-chamfer. γ. Παρασκευή του δοντιού χωρίς αποκοπή του κοπτικού χείλους.

να διαπιστωθεί ποιος τύπος παρασκευής είναι προτιμότερος, έχουν διεξαχθεί ορισμένες μελέτες με ποικίλα αποτελέσματα. Μέσω μιας φωτοελαστικής μελέτης⁴⁶, υποστηρίχθηκε από κάποιους ερευνητές ότι με την παρασκευή του κοπτικού χείλους διανέμονται οι συγκλεισιακές δυνάμεις σε ευρύτερα κατανεμημένες επιφάνειες, οπότε μειώνεται η συγκέντρωση δυνάμεων στην όψη. Αντίθετα, μια άλλη in vitro μελέτη⁴⁸ έδειξε ότι η παρασκευή αυτή έχει ως αποτέλεσμα την εφαρμογή μεγάλων δυνάμεων στην όψη και αύξηση της πιθανότητας κατάγματος της. Σε μία τρίτη μελέτη⁴⁹ δε διαπιστώθηκε συσχέτιση ανάμεσα στην παρασκευή του κοπτικού χείλους και στα ποσοστά επιβίωσης μετά από 2,5 χρόνια λειτουργίας στο στόμα. Επιπλέον, μελετητές απέδειξαν in vitro³² ότι ανεξάρτητα από το είδος της παρασκευής, τα δόντια με όψεις πορσελάνης δείχνουν την ίδια αντοχή με τα ανέπαφα δόντια, αρκεί η κεντρική συγκλεισιακή επαφή με τους ανταγωνιστές να μην εντοπίζεται στην υπερώια επιφάνεια της πορσελάνης. Τέλος, σε μια in vivo μελέτη μετά το πέρασμα έως 7 χρόνων⁵⁰ διαπιστώθηκε καλύτερη μακροπρόθεσμη πρόγνωση για όψεις με παρασκευή του κοπτικού χείλους, αλλά όχι στατιστικά σημαντική.

Η ευρέως χρησιμοποιούμενη τεχνική είναι αυτή που απαιτεί την αποκοπή του κοπτικού χείλους²⁶, η οποία προσφέρει τα εξής πλεονεκτήματα: ευχέρεια απόδοσης των αισθητικών χαρακτηριστικών του κοπτικού χείλους από τον οδοντοτεχνίτη, ώστε να προσεγγίζεται η φυσική διαφάνεια^{26,33,51}, αυξημένη αντοχή έναντι των καταγμάτων του κοπτικού τριτημορίου⁵¹, ένα οδηγό τοποθέτησης και εύρεσης της σωστής θέσης της όψης κατά τη συγκόλληση³⁷ και, τέλος, περισσότερη, διαθέσιμη για συγκόλληση, επιφάνεια αδαμαντίνης και, άρα, μεγαλύτερη συγκολλητική ισχύ με την όψη^{34,37}. Έτσι, προτείνεται η αποκοπή στο κοπτικό τριτημόριο τουλάχιστον 1 έως 1,5 χιλ.^{14,26,34-37} και η αποστρογγύλευση των παρειακών και των γλωσσικών γωνιών^{14,27,37} προς αποφυγή μικροκαταγμάτων της πορσελάνης³⁷. Στην περίπτωση που το αρχικό μήκος του δοντιού πρόκειται να αυξηθεί, προτείνεται απλά αναδιαμόρφωση (επιπέδωση) του κοπτικού χείλους χωρίς ιδιαίτερη αποκοπή κοπτικά³⁷. Προτείνεται, επίσης, ανάλογα, βέβαια, και από τις δυνάμεις που ασκούνται από τους ανταγωνιστές, απλή αποκοπή του κοπτικού χείλους χωρίς προέκταση υπερώως^{15,52,53}. Εναλλακτικά, στην υπερώια επιφάνεια προτείνεται η σχεδίαση ενός μικρού τοξοειδούς βάρους (mini chamfer)^{14,37,53}, που προσφέρει ικανοποιητικό πάχος για την πορσελάνη σε αυτή την περιοχή, η οποία δέχεται έντονες δυνάμεις κατά την προσθιολίσθηση και κατά την κοπή των τροφών^{37,54}. Το όριο σύνδεσης πορσελάνης-δοντιού θα πρέπει να βρίσκεται εκτός κεντρικής επαφής^{37,44}.

Φυσικά, υπήρξαν απόψεις που υποστήριξαν ότι, σε περιπτώσεις στις οποίες δεν απαιτούνται τροποποιήσεις (π.χ. του μήκους ή του σχήματος των δοντιών) και σε ασθενείς με φυσιολογική σύγκλειση, θα πρέπει να προτιμάται η αποφυγή της παρασκευής του κοπτικού χείλους^{14,26,42}. Σε αυτή την περίπτωση αφαιρείται αδαμαντίνη μόνο προστομακά, με βασική όμως προϋπόθεση η απομένουσα αδαμαντίνη στο κοπτικό χείλος να μην είναι ανυποστήρικτη λόγω μικρού χειλεούπερώιου εύρους^{14,26}. Τα βασικά μειονεκτήματα αυτής της τεχνικής είναι η ορατή γραμμή επαφής πορσελάνης-δοντιού, η δυσκολία απόδοσης της φυσικής αιχμηρότητας του κοπτικού χείλους και, τέλος, η έλλειψη ενός οδηγού για την εύρεση της σωστής θέσης και την τοποθέτηση της όψης²⁶.

Οι προϋπάρχουσες εμφράξεις ρητίνης συχνά προκαλούν ερωτήματα και προβληματισμό στον κλινικό οδοντίατρο. Κλινικές μελέτες^{23,25} έχουν δείξει ότι η συγκόλληση των ολοκεραμικών όψεων πάνω σε προϋπάρχουσες εμφράξεις ρητίνης αποτελεί έναν από τους πιο βασικούς παράγοντες αποτυχίας. Έτσι, ο οδοντίατρος μπορεί ανάλογα να εφαρμόσει ένα από τα παρακάτω: α) Εάν η ποιότητα των εμφράξεων κρίνεται ικανοποιητική, αποφασίζει τη διατήρησή τους και επιχειρεί συγκόλληση των όψεων στην αδροποιημένη επιφάνεια της ρητίνης. Η πρακτική αυτή είναι αμφίβολη, ιδιαίτερα,

εάν οι εμφράξεις είναι παλαιές³³ ή μεγάλες. β) Επίσης, θα μπορούσε να γίνει αφαίρεση της εμφράξης κατά την παρασκευή του δοντιού και το προκύπτουν έλλειμμα του οδοντικού ιστού να αντικατασταθεί ως τμήμα της όψης²⁶. Ωστόσο, τα παραπάνω συνιστανται σε δόντια με μικρές αποκαταστάσεις ρητίνης διότι σε μεγάλες η ενδεδειγμένη λύση είναι η αποκατάσταση με στεφάνες³³.

Λήψη αποτυπωμάτων

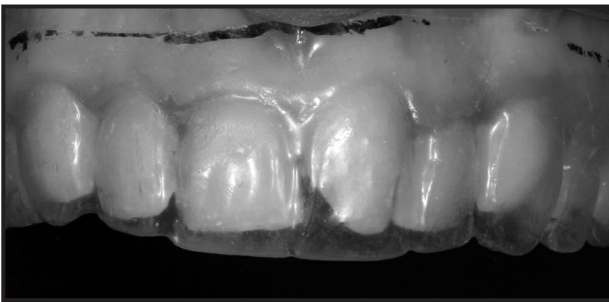
Η λήψη των αποτυπωμάτων γίνεται, όπως, και για οποιαδήποτε άλλη ακίνητη προσθετική εργασία. Κατά τη λήψη τους συνιστάται η χρήση νήματος απώθησης ούλων, το οποίο τοποθετείται στην ουλοδοντική σχισμή, προκειμένου να γίνει σωστή αποτύπωση τόσο των ουλικών ορίων της παρασκευής όσο και κάποιου μέρους του μη παρασκευασμένου δοντιού που θα αποτελέσει για τον τεχνίτη έναν οδηγό για τη σωστή διαμόρφωση του περιγράμματος του δοντιού^{11,26,33,55}. Συνιστάται η αποφυγή του αιμοστατικού στο νήμα, προς αποφυγήν υφίζήσεων των ούλων. Προτιμώνται τα αποτυπωτικά ελαστομερή του πολυαιθέρα ή της πολυβινυλοξιλάνης^{5,26}, διότι επιτρέπουν μία μικρή καθυστέρηση στην κατασκευή των εκμαγείων εργασίας καθώς και την κατασκευή δύο ή τριών εκμαγείων από το ίδιο αποτύπωμα χωρίς παραμορφώσεις⁵.

Κατασκευή προσωρινών αποκαταστάσεων

Στις περισσότερες περιπτώσεις δεν απαιτείται η κατασκευή προσωρινών αποκαταστάσεων οπότε τα δόντια αφήνονται ακάλυπτα έως την τελική τοποθέτηση των όψεων^{5,33,56,57}. Υπάρχουν όμως παράγοντες που επιβάλλουν την κατασκευή προσωρινών αποκαταστάσεων όπως είναι: η αντισταθμιστική εμφάνιση των δοντιών^{11,55,58,59}, η υπερβολική σμίκρυνση των διαστάσεων του δοντιού¹¹, η οδοντική ευαισθησία^{11,55,58}, ο φόβος μετακίνησης των δοντιών όταν δεν υπάρχουν πλέον σημεία επαφής^{11,58,60}, ο φόβος κατάγματος^{55,59,60} και η ανάγκη απόδοσης ή αλλαγής των συγκλεισιακών επαφών⁵⁸. Όσον αφορά τη διαφύλαξη της υγείας των ούλων, αυτή μπορεί να επηρεαστεί αρνητικά από την ύπαρξη των προσωρινών καλύψεων⁵⁵, αλλά ακόμα και αν δεν επιλεγεί η τοποθέτηση αυτών, η πιθανή οδοντική ευαισθησία μπορεί να αποτρέψει τη σωστή υγιεινή και να φέρει παρόμοια αποτελέσματα⁵⁸. Επίσης, με αυτές προσφέρεται ένα σημαντικό διαγνωστικό βοήθημα για την τελική αποκατάσταση που αφορά στο χρώμα, στο σχήμα, στο μήκος και στην αναπαράσταση του κοπτικού χείλους της όψης^{26,60}.

Οι πλέον χρησιμοποιούμενες μέθοδοι κατασκευής προσωρινών αποκαταστάσεων είναι οι ακόλουθες: 1) Η άμεση τοποθέτηση σύνθετης ρητίνης είτε σε μη αδροποιημένα δόντια^{34,55} είτε σε δόντια με σημειακή μόνο

αδροποίηση κεντρικά, σε έκταση 1 έως 2 χιλ.^{11,26,27,55,56,58}. 2) Όταν πρόκειται για περισσότερα δόντια και όταν επιθυμούμε να διατηρήσουμε τις αρχικές διαστάσεις των δοντιών, χρησιμοποιούμε μια διαφανή μήτρα κατασκευασμένη πάνω στο αρχικό εκμαγείο. Μέσα στη μήτρα και στις αντίστοιχες επιφάνειες του δοντιού που λείπουν, τοποθετείται φωτοπολυμεριζόμενη ρητίνη και αυτή εδράζεται πάνω στα δόντια, όπου ακολουθεί ο φωτοπολυμερισμός^{11,26,55,56}. 3) Όταν επιθυμούμε να αλλάξουμε το μήκος ή τη θέση των δοντιών ακολουθείται, επίσης, η παραπάνω διαδικασία, με τη διαφορά ότι η διαφανής μήτρα έχει κατασκευαστεί με βάση ένα εκμαγείο που προκύπτει μετά τις αλλαγές που πετύχαμε με το διαγνωστικό κέρωμα^{26,33,58,60} (Εικ.6). 4) Το ίδιο μπορεί να γίνει και με χρήση ακρυλικής ρητίνης^{11,27,55}, αφού προηγουμένως τα δόντια έχουν καλυφθεί με βαζελίνη. 5) Ακόμα υπάρχει η δυνατότητα της εργαστηριακής κατασκευής, ακρυλικών ή από σύνθετη ρητίνη, προσωρινών καλύψεων πάνω στο εκμαγείο των παρασκευασμένων δοντιών, με την ίδια τεχνική της μήτρας^{11,26,34,55}.



Εικόνα 6. Διαφανής μήτρα για την κατασκευή των προσωρινών αποκαταστάσεων. Επίσης, η μήτρα αυτή λειτουργεί επικουρικά στο κλειδί σιλικόνης που παρουσιάζεται στην εικόνα 3, προκειμένου ο οδοντίατρος να ελέγξει εάν τρόχισε ικανοποιητικά τα δόντια.

Εργαστηριακή κατασκευή των όψεων

Οι βασικές εργαστηριακές τεχνικές κατασκευής των όψεων πορσελάνης είναι η τεχνική της διαστρωματικής όπτησης πορσελάνης σε φύλλο πλατίνας ή σε εκμαγείο πυροχώματος και η τεχνική της χυτευόμενης-θερμοσυμπιεζόμενης πορσελάνης^{5,44,61}.

A) Τεχνική φύλλου πλατίνας: Σε αυτή την τεχνική, πάνω σε κινητό κολόβωμα εργασίας εφαρμόζεται απόλυτα ένα φύλλο πλατίνας πάχους 0,025 χιλ.^{62,63}. Πάνω σε αυτό, διαδοχικά και σε λεπτά στρώματα δομείται και οπτεύεται η πορσελάνη⁵. Μετά την εφυάλωση και το φινιρίσμα, το φύλλο πλατίνας απομακρύνεται εύκολα⁵.

Ένα βασικό μειονέκτημα της μεθόδου, που αντιμετωπίζεται με διαδοχικές προσεκτικές οπτήσεις, είναι η στρέβλωση των ορίων που μπορεί να συμβεί στα όρια

του φύλλου πλατίνας, καθώς η πορσελάνη με την όπτηση έχει την τάση να συρρικνώνεται προς το κέντρο, όπου η μάζα της είναι μεγαλύτερη, με αποτέλεσμα μειωμένη εφαρμογή στα όρια και κακή πιστότητα εφαρμογής⁵.

B) Τεχνική εκμαγείου πυροχώματος: Σε αυτή την τεχνική η δόμηση και η όπτηση της πορσελάνης πραγματοποιείται πάνω σε εκμαγείο πυροχώματος^{5,11,61}. Μετά την όπτηση το υπόλειμμα του πυροχώματος απομακρύνεται είτε με κάποια εγγλυφίδα είτε με αμμοβολή^{61,62}.

Πλεονέκτημα της μεθόδου είναι η μικρότερη στρέβλωση και παραμόρφωση των λεπτών ορίων με αποτέλεσμα την καλύτερη εφαρμογή^{5,11,62} και η μείωση της δαπάνης εφόσον δεν απαιτείται στην τεχνική αυτή το φύλλο πλατίνας^{5,11}. Ως μειονεκτήματα αναφέρονται η ισχυρή προσαρμογή του πυροχώματος πάνω στην πορσελάνη και η αυξημένη πιθανότητα σπασίματος του εκμαγείου πυροχώματος σε ογκώδεις περιοχές⁶².

Γ) Τεχνική χυτευόμενης πορσελάνης: Στην τεχνική αυτή, πάνω στο εκμαγείο εργασίας κατασκευάζεται το κέρινο πρόπλασμα, το οποίο στη συνέχεια επενδύεται με πυρόχωμα, αποκηρώνεται και χυτεύεται^{5,61}.

Πλεονεκτήματα της μεθόδου, που οφείλονται στις ιδιότητες της διαδικασίας του κερώματος είναι η καλύτερη εφαρμογή στα όρια^{57,61} και η πιο ακριβής απόδοση του περιγράμματος του δοντιού, καθώς δεν απαιτείται παραπάνω χτίσιμο στο κέρωμα, όπως απαιτείται πριν την όπτηση της πορσελάνης προκειμένου να αναπληρωθεί η κατά 20% συστολή της που λαμβάνει χώρα κατά την όπτησή της⁵⁷. Έτσι, ουσιαστικά μειώνεται ο χρόνος στην οδοντιατρική καρέκλα, αφού δε χρειάζονται επιπλέον προσαρμογές στο περίγραμμα του δοντιού. Επιπλέον, η χυτευόμενη πορσελάνη έχει συμπιεστική αντοχή, σκληρότητα, αντίσταση στην αποτριβή, συντελεστή θερμικής διαστολής και διαφάνεια αντίστοιχα της αδαμαντίνης⁵⁷.

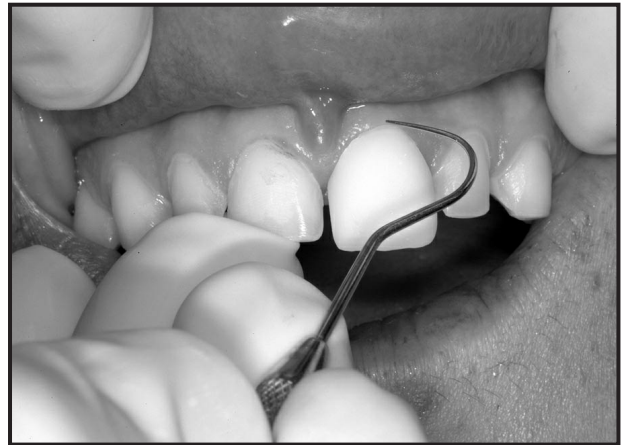Μειονέκτημα της τελευταίας μεθόδου θεωρείται ο ακριβός εξοπλισμός που απαιτείται στο εργαστήριο⁶¹. Επίσης, σε αντίθεση με την τεχνική του φύλλου πλατίνας και την τεχνική του πυροχώματος στις οποίες οι όψεις μπορούν να κατασκευαστούν με πάχος 0,2 έως 0,3 χιλ.⁶¹, στην τεχνική της χυτευόμενης πορσελάνης οι όψεις τυπικά απαιτούν μείωση της οδοντικής ουσίας κατά 0,5 έως 0,8 χιλ. προκειμένου να κατασκευαστούν κατάλληλα^{57,61}, με ό,τι φυσικά συνεπάγεται αυτό. Ένα επίσης πλεονέκτημα των όψεων που κατασκευάζονται με την τεχνική είτε του πυροχώματος⁶⁴ είτε του φύλλου πλατίνας, σε αντίθεση με την τεχνική της χυτευόμενης πορσελάνης, είναι η δυνατότητα που δίνεται στον κεραμίστα να χρησιμοποιήσει διαφορετικά χρώματα και αδιαφάνειες της πορσελάνης σε κάθε διαστρω-

μάτωση, πετυχαίνοντας, έτσι, πιο καλή αισθητική απόδοση^{57,61}.

Κάποιοι συγγραφείς⁶³ προτείνουν τη χρήση της τεχνικής του φύλλου πλατίνας ως την καλύτερη μέθοδο, διότι δίνει τη δυνατότητα προσθήκης υλικού προς βελτίωση των ορίων και τη δυνατότητα επανάληψης του γυαλίσματος χωρίς πρόκληση παραμόρφωσης. Επίσης, άλλοι ερευνητές⁶², έδειξαν ότι καλύτερη οριακή εφαρμογή πετυχαίνεται κατά κύριο λόγο με την τεχνική του φύλλου πλατίνας, μετά ακολουθεί η τεχνική του εκμαγείου πυροχώματος και, τέλος, με πιο κακή εφαρμογή η τεχνική της χυτευόμενης πορσελάνης. Κάποιοι άλλοι, τέλος, συγγραφείς^{27,64,65}, προτείνουν τη χρήση της τεχνικής του πυροχώματος ως αποδοτικότερη. Εκτός από τα παραπάνω, όμως, σπουδαίο, επίσης, ρόλο παίζει η εμπειρία του κάθε εργαστηρίου.

Προετοιμασία για συγκόλληση και δοκιμή των όψεων

Η εσωτερική επιφάνεια της όψης αδροποιείται με την εφαρμογή υδροφθορικού οξέος προκειμένου να αυξηθεί η μικρομηχανική πρόσφυση της ρητίνης πάνω σε αυτή^{40,66,67,68}. Με αυτόν τον τρόπο, η αδροποιημένη επιφάνεια της πορσελάνης παρουσιάζει μεγαλύτερη συγκρατητική ικανότητα και από την αδροποιημένη επιφάνεια του δοντιού⁴⁰. Παράγοντες, όπως είναι ο χρόνος αδροποίησης και η συγκέντρωση του αδροποιητικού παράγοντα^{66,69}, καθώς επίσης και η εργαστηριακή τεχνική κατασκευής της πορσελάνης που θα χρησιμοποιηθεί⁶⁴, διαδραματίζουν σπουδαίο ρόλο στον τελικό συγκολλητικό δεσμό. Ορισμένοι συγγραφείς^{40,64} προτείνουν τον καθαρισμό της αδροποιημένης επιφάνειας της πορσελάνης σε λουτρό υπερήχων, καθώς έτσι φαίνεται ότι η επιφάνεια γίνεται περισσότερο κατάλληλη για συγκόλληση με την ρητίνη. Ένας πρακτικός τρόπος εξέτασης της ομοιόμορφης και σε ολόκληρη την εσωτερική επιφάνεια της όψης αδροποίησης, είναι η δοκιμασία με τη σταγόνα νερού. Σε μία σωστά αδροποιημένη επιφάνεια η σταγόνα διασκορπίζεται και απλώνεται αμέσως^{5,67}. Ακολουθεί η επίστρωση της εσωτερικής επιφάνειας της όψης με παράγοντα σιλανίου, το οποίο επιτυγχάνει συμπληρωματικά με τον μικρομηχανικό και χημικό δεσμό μεταξύ πορσελάνης και κονίας^{41,68,70-72}. Η δύναμη συγκόλλησης της ρητινώδους κονίας σε κατάλληλα αδροποιημένη και με σιλάνιο επιστρωμένη επιφάνεια πορσελάνης ξεπερνά ακόμη και την αμιγή αντοχή της πορσελάνης⁷⁰. Μετά την επίστρωση του σιλανίου, ενδείκνυται το στέγνωμά του με θερμό αέρα, προκειμένου να εξατμιστούν οι διαλύτες του και να αυξηθεί η συγκολλητική ικανότητα⁶⁴. Μία μελέτη⁷² έδειξε ότι η συγκολλητική δύναμη της πορσελάνης στη συγκολλητική ρητινώδη κονία αυξάνεται μετά από θερμική επεξεργασία της σιλανοποιημένης επιφάνειας στους 60°C και για 60 λεπτά, όπως επίσης και μετά από παραμονή, μετά την επίστρωση του σιλανίου και πριν τη συγκόλληση για χρονικό διάστημα έως και 24 ωρών.



Εικόνα 7. Έλεγχο της εφαρμογής μίας όψης, σε περιστατικό πολλαπλών διαστημάτων.

Μετά την παράδοση των όψεων από το εργαστήριο ακολουθεί η δοκιμή της εφαρμογής των όψεων στο στόμα του ασθενή. Αρχικά, δοκιμάζοντας κάθε όψη χωριστά, ελέγχεται η έδραση και η εφαρμογή στα όρια (Εικ. 7) και ακολούθως, με ταυτόχρονη τοποθέτηση όλων, ελέγχονται οι όμορες επαφές²⁶ και η φορά ένθεσης τους¹¹. Σημειώνεται, εδώ, ότι ελάχιστες αλλαγές θα πρέπει να επιχειρηθούν σε αυτή τη φάση, εξαιτίας της ευθραυστότητας των όψεων. Ακολουθεί ο χρωματικός έλεγχος των όψεων, ο οποίος μπορεί να βοηθηθεί από την εφαρμογή εσωτερικά στην όψη μίας σταγόνας γλυκερίνης ή παστών δοκιμής διαφόρων χρωμάτων, σε μία προσπάθεια απόδοσης του χρωματικού αποτελέσματος που θα δώσουν μελλοντικά η διαφανής όψη και η συγκολλητική ρητινώδης κονία μαζί⁶⁷. Επισημαίνεται εδώ ότι η τελική χρωματική απόδοση εξαρτάται από: το χρώμα του υποκείμενου δοντιού, την απόχρωση της πορσελάνης, το πάχος της και το ποσό της αδιαφάνειας που πιθανό να προστέθηκε σε αυτή, το χρώμα, το πάχος και την αδιαφάνεια της ρητινώδους κονίας, την ύπαρξη προϋπάρχουσων εμφράξεων, τον τυχαίο εγκλεισμό φυσαλίδων αέρος και, τέλος, από οποιονδήποτε χρωματικό τροποποιητή προστέθηκε στην όψη^{9,30,67}. Ωστόσο, κανόνας είναι η προσπάθεια απόδοσης της τελικής αισθητικής και απόχρωσης, κατά το 80% από την όψη και μόλις κατά το 20% από τη ρητινώδη κονία, εφόσον έτσι αυξάνεται η πιθανότητα έγκυρης πρόβλεψης του αποτελέσματος και μειώνεται η πιθανότητα λάθους³⁰.

Η δοκιμή των όψεων μπορεί να γίνεται: 1) πριν την αδροποίηση και τη σιλανοποίηση της πορσελάνης, που είναι ο προτιμότερος χρόνος ή 2) μετά από την αδροποίηση και τη σιλανοποίηση της πορσελάνης⁵⁷. Η δοκιμή δε θα πρέπει ποτέ να γίνεται μετά την αδροποίηση και πριν την επίστρωση του σιλανίου. Τέλος, η επαφή των όψεων με την επιφάνεια των εκμαγείων μειώνει σημαντικά τη συγκόλλησή τους και το καθαρίσμα τους δεν μπορεί να επαναφέρει την αρχική συγκολλητική

ικανότητα, οπότε συνίσταται να αποφεύγεται με κάθε τρόπο⁷³.

Συγκόλληση των όψεων

Υλικό πρώτης επιλογής για τη συγκόλληση των όψεων αποτελεί η φωτοπολυμεριζόμενη ρητινώδης κονία, καθώς παρέχει το χρονικό περιθώριο για τους απαραίτητους χειρισμούς και για την απομάκρυνση της περίσσειας του υλικού από τα όρια, ενώ ακόμα δεν έχει ξεκινήσει ο πολυμερισμός της^{27,67}. Χρησιμοποιούμε τις ρητινώδεις κονίες διπλού πολυμερισμού, όταν μόνος ο φωτοπολυμερισμός ενδέχεται να είναι ανεπαρκής, είτε εξαιτίας αυξημένου πάχους της όψης (>0.7χιλ)^{74,75} είτε λόγω μεγάλης αδιαφάνειας της^{9,27}. Αυτές αποφεύγονται σε λεπτότερες όψεις εξαιτίας της μειωμένης χρωματικής τους σταθερότητας^{74,76} κατά το πέρασμα του χρόνου. Συγγραφείς⁷⁷ αναφέρουν ότι η ιδανική αναλογία πάχους κεραμικού προς το πάχος της συγκολλητικής ρητινώδους κονίας θα πρέπει να είναι μεγαλύτερη από 3. Αυτή η αναλογία, όπως αποδείχθηκε από τη μελέτη, παίζει σημαντικό ρόλο στην κατανομή των δυνάμεων που προκαλούνται εξαιτίας της συστολής πολυμερισμού της ρητινώδους κονίας και των διαφορετικών συντελεστών θερμικής διαστολής των δύο υλικών.

Όταν οι όψεις είναι πολλαπλές, η συγκόλλησή τους γίνεται ξεχωριστά^{4,27,67}. Η διαδικασία ξεκινά με την απομόνωση του δοντιού, την τοποθέτηση νήματος απώθησης ούλων, όπου χρειάζεται, τον καθαρισμό των επιφανειών με κίσηρη και ένα ελαστικό κυπελλοειδές και την αδροποίηση της επιφάνειας του παρασκευασμένου δοντιού με φωσφορικό οξύ 30-37%. Τόσο κατά τη φάση της αδροποίησης όσο και στη φάση της συγκόλλησης το εκάστοτε δόντι διαχωρίζεται από τα διπλανά με ταινίες σελλουλοΐτη, προκειμένου να αποτραπεί η μεταξύ τους συγκόλληση^{4,5}. Πριν από την τελική συγκόλληση, επιστρώνεται στην επιφάνεια του δοντιού και ο αντίστοιχος συγκολλητικός παράγοντας, κατά προτίμηση 4ης γενιάς. Η ρητινώδης κονία συγκόλλησης τοποθετείται στο κέντρο της όψης και εν συνεχεία η όψη οδηγείται με παλινδρομικές κινήσεις στο αντίστοιχο δόντι^{34,67} πρώτα κοπτικά και μετά αυχενικά⁵, ώστε να επιτραπεί η έξοδος του υλικού που περισσεύει από όλες τις πλευρές. Συνίσταται αρχικός φωτοπολυμερισμός (1 έως 2 δευτερόλεπτα) μόνο στο κοπτικό ήμισυ του δοντιού παρειακά και γλωσσικά⁶⁷ για την αρχική σταθεροποίηση της όψης και όχι αυχενικά, προκειμένου να απομακρυνθούν εύκολα οι περίσσειες υλικού στην περιοχή αυτή είτε με ανιχνευτήρα είτε με πιναλάκι. Οι ταινίες σελλουλοΐτη σε αυτή τη φάση πιέζονται από παρειακά προς γλωσσικά, προκειμένου να απομακρύνουν τις περίσσειες στις όμορες περιοχές και επανατοποθετούνται για να αποτρέψουν τη συγκόλληση των παρακείμενων δοντιών⁶⁷.

Κατά την απομάκρυνση της περίσσειας υλικού, ιδι-

αιτέρως, όταν χρησιμοποιείται οδοντικό νήμα (αλλά και πιναλάκι), στην τεχνική χωρίς τοίχωμα, απαιτείται ιδιαίτερη προσοχή, καθώς η ρητίνη έχει την τάση να αποτραβιέται έξω από τα όρια και, έτσι, να δημιουργούνται μικροκενά^{27,33}. Εναλλακτικά προτείνεται, μετά την απομάκρυνση χοντρικά της περίσσειας και την ολοκλήρωση του ολικού φωτοπολυμερισμού, η απομάκρυνση της σκληρής πλέον περίσσειας υλικού με ένα εργαλείο όπως το νυστέρι N° 15, μια τεχνική που φαίνεται να είναι η καλύτερη.

Έχει αποδειχθεί ότι ο προτεινόμενος από τους κατασκευαστές χρόνος πολυμερισμού των 30 έως 40 δευτερολέπτων είναι ανεπαρκής, καθώς ο φωτοπολυμερισμός μέσω της πορσελάνης αυξάνει τον απαιτούμενο χρόνο έκθεσης⁷⁸. Έτσι, συνίσταται ο φωτοπολυμερισμός της κάθε επιφάνειας της όψης για τουλάχιστον 60 δευτερόλεπτα¹¹. Επιπλέον, σημειώνεται ότι ο πολυμερισμός ταυτόχρονα της παρειακής και της υπερώιας επιφάνειας με δύο λάμπες φωτοπολυμερισμού επιτυγχάνει ταχύτερο φωτοπολυμερισμό.

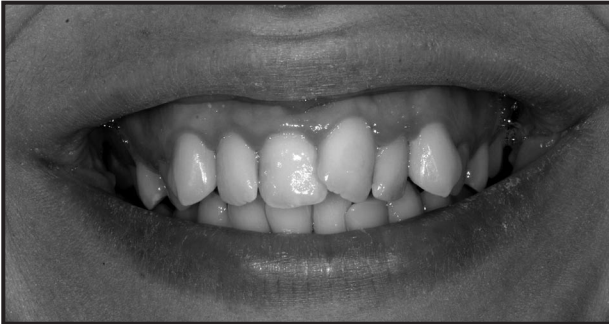Αφού ολοκληρωθεί η τελική συγκόλληση, μεγάλη σημασία έχει τόσο η εξισορρόπηση της σύγκλεισης, όσο και η αφαίρεση των περισσειών των συνδετικών υλικών από τα όρια της αποκατάστασης, καθώς επίσης και η λεπτομερής λείανση και στίλβωση τους. Σχετική μελέτη⁷⁹ προτείνει το τελείωμα των ορίων και η στίλβωση της πορσελάνης να γίνονται αρχικά με διαμάντια προοδευτικά μειούμενης αδρότητας με καταιονισμό νερού και μέσες ταχύτητες, σε συνδυασμό με 30 λεπιδων εγγλυφίδες carbide με υψηλές ταχύτητες και ξηρό περιβάλλον. Τέλος, η τελική στίλβωση επιτυγχάνεται με πάστα στίλβωσης από διαμάντι.

Κλινική εφαρμογή και ποσοστά επιτυχίας

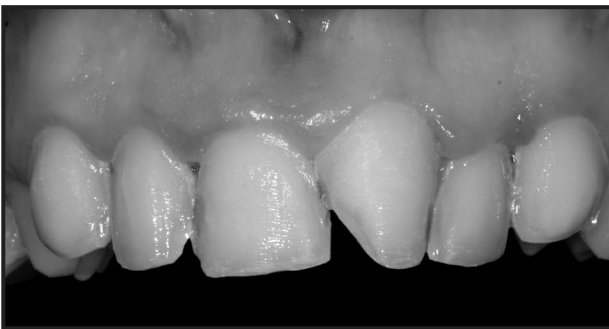Μελέτες που αφορούν την κλινική εφαρμογή των ολοκεραμικών όψεων, έχουν καταλήξει σε ενθαρρυντικά κατά βάση αποτελέσματα. Μία μελέτη έδωσε ποσοστά αποτυχίας μόλις 5.6% μετά από 12 χρόνια λειτουργίας τους στο στόμα⁸⁰, άλλη έδωσε 4% μετά από 10 χρόνια λειτουργίας⁸¹, ενώ σε μία τρίτη μετά από επανεξέταση 10 χρόνων μόλις το 4% των όψεων χρειάστηκε αντικατάσταση⁸². Λίγο πιο αυξημένα είναι τα ποσοστά αποτυχίας που δίνουν κάποιοι άλλοι συγγραφείς²⁵, τα οποία αγγίζουν το 17% μετά από επανεξέταση τουλάχιστον 63 μηνών. Πολύ σημαντικό ρόλο φαίνεται να παίζει η επιλογή των περιστατικών στα οποία εφαρμόζονται οι όψεις²³ και είναι σαφές ότι οι παράγοντες που αυξάνουν την πιθανότητα αποτυχίας είναι είτε η συγκόλλησή τους σε προϋπάρχουσες εμφράξεις σύνθετης ρητίνης^{23,25,82} είτε σε οδοντίνη κατά ένα μέρος⁸¹ είτε η εφαρμογή τους από άπειρους κλινικούς²³. Η αποτυχία μιας όψης μπορεί να γίνει φανερή από την αποκόλληση της^{26,32}, από τυχόν κάταγμα της^{26,32,82}, από τη δυσχρωμία στα όρια^{26,81,82}, από τη δευτερογενή τερηδόνα^{32,82} και από την αρνητική αντί-

δραση του περιοδοντίου⁸¹.

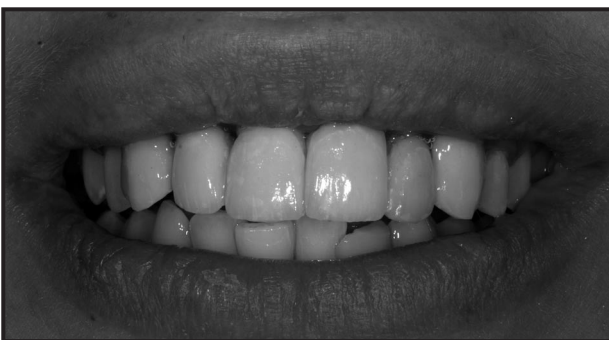
Συμπερασματικά, οι ολοκεραμικές όψεις αποτελούν συντηρητική θεραπευτική επιλογή με αισθητικά αποτελέσματα σε ποικίλες κλινικές καταστάσεις. Βεβαίως, τα ανωτέρω προϋποθέτουν προσεκτική επιλογή των περιστατικών, τακτικό επανέλεγχο των ασθενών και πιστή τήρηση του πρωτοκόλλου για την παρασκευή του δοντιού, την κατασκευή και τη συγκόλληση των όψεων (Εικ. 8, 9, 10).



Εικόνα 8. Ασθενής 25 ετών, επιζητά αισθητική βελτίωση του χαμόγελού της.



Εικόνα 9. Η παρασκευή των δοντιών για όψεις οπτής πορσελάνης, αφού έχουν αφαιρεθεί οι ανασυστάσεις ρητίνης στα δόντια N° 11 και 21.



Εικόνα 10. Το τελικό αποτέλεσμα καλύπτει αισθητικά τις απαιτήσεις της ασθενούς.

Βιβλιογραφία

1. Pincus CR. Building mouth personality. Journal of South California Dental Association 1938; 14:125-9.
2. Simonsen RJ, Calamia JR. Tensile bond strength of etched porcelain. J Dent Res 1983; 62:297 (Abstract 1154).
3. Calamia JR, Simonsen RJ. Effect of coupling agents on bond strength of etched porcelain. J Dent Res 1984; 63:179 (Abstract 79).
4. Calamia JR. Etched porcelain veneers: the current state of the art. Quintessence Int 1985; 1:5-12.
5. Γούσιας Η, Δαμιανάκου Χ, Νικελλής Ι. Κεραμικές επικαλύψεις όψεων. Οδοντοστοματολογική πρόοδος 1991; 45:67-74.
6. Materdomini D, Friedman MJ. The contact lens effect. Enhancing porcelain veneer esthetics. J Esthet Dent 1995; 7:99-101.
7. Christensen GJ. Has tooth structure been replaced? J Am Dent Assoc 2002; 133:103-5.
8. Garber DA, Goldstein RE, Feinman RA. Features of porcelain laminate veneers. In: Garber DA, Goldstein RE, Feinman RA. Porcelain laminate veneers. Chicago: Quintessence Publishing Co, 1988:14-23.
9. Friedman M. Multiple potential of etched porcelain laminate veneers. J Am Dent Assoc Dec 1987; (special issue):83-87.
10. Lacy AM, Wada C, Du W, Watanabe L. In vitro microleakage at the gingival margin of porcelain and resin veneers. J Prosthet Dent 1992; 67:7-10.
11. Goldstein R. Etched porcelain restorations: veneers and inlays/onlays. In: Goldstein R. Esthetics in dentistry. 2nd edition. Hamilton: B.C. Decker, 1998:339-91.
12. Garber DA. Direct composite veneers versus etched porcelain laminate veneers. Dent Clin North Am 1989; 33:301-4.
13. Edelhoff D, Sorensen JA. Tooth structure removal associated with various preparation designs for anterior teeth. J Prosthet Dent 2002; 87 :503-9.
14. Garber V. Porcelain laminate Veneers. Ten years later Part I: Tooth preparation. J Esthet Dent 1993; 5:56-62.
15. Belser UC, Magne P, Magne M. Ceramic laminate veneers: Continuous evolution of indications. J Esthet Dent 1997; 9:197-207.
16. Fons-Font A, Ruiz FS, Ruiz MJ, Rueda CL, Gonzalez AM. Choice of ceramic for use in treatments with porcelain laminate veneers. Med Oral Patol Oral Cir Bucal 2006; 11:E297-302.
17. Christensen GJ. Veneering of teeth: state of the art. Dent Clin North Am 1985; 29:373-91.
18. Chen J, Shi C, Wang M, Zhao S, Wang H. Clinical evaluation of 546 tetracycline-stained teeth treated with porcelain laminate veneers. J Dent 2005; 33:3-8.
19. Sari T, Usumez A. Restoring function and esthetics in a patient with amelogenesis imperfecta: A clinical report. J Prosthet Dent 2003; 90:522-5.
20. Ozturk N, Sari Z, Ozturk B. An interdisciplinary approach for restoring function and esthetics in a patient with amelogenesis imperfecta and malocclusion. A clinical report. J Prosthet Dent 2004; 92:112-5.
21. Andreasen FM, Flugge E, Daugaard-Jensen J, Munksgaard EC. Treatment of crown fractured incisors with laminate veneer restorations. An experimental study. Endod Dent Traumatol 1992; 8:30-5.
22. Millar BJ, Nesbit M. Etched porcelain restoration for patients with microdontia. Quintessence Int.1989;

- 20:621-6.
23. Shaini FJ, Shortall AC, Marquis PM. Clinical performance of porcelain laminate veneers. A retrospective evaluation over a period of 6,5 years. *J Oral Rehabil* 1997; 24:553-9.
 24. Troedson M., Derand T. Shear stresses in the adhesive layer under porcelain veneers- a finite analysis study. *Acta Odontol Scand* 1998; 56:257-62.
 25. Dunne SM, Millar BJ. A longitudinal study of the clinical performance of porcelain veneers. *Br Dent J* 1993; 175:317-21.
 26. Robbins JW. Porcelain veneers. In: Summit JB, Robbins JW, Schwartz RS. *Fundamentals of operative dentistry: a contemporary approach*. Chicago: Quintessence Publishing, III, 2001;427-50.
 27. Magne P. Advances in bonded ceramic restorations for the anterior dentition. In: Roulet J, Wilson N, Fuzzi M. *Advances in operative dentistry*. Chicago: Quintessence Pub., 2001;135-52.
 28. Horn RH. Porcelain laminate veneers bonded to etched enamel. *Dent Clin North Am* 1983; 27:671-84.
 29. Plant CG, Thomas GD. Porcelain facings: a simple clinical and laboratory method. *Br Dent J* 1987; 163:231-4.
 30. Friedman MJ. Augmentin restorative dentistry with porcelain veneers. *J Am Dent Assoc* 1991; 122:29-34.
 31. Schneider PM, Messer LB, Doublas WH. The effect of enamel surface reduction in vitro on bonding composite resin to permanent human enamel. *J Dent Res* 1981; 60:895-900.
 32. Stappert CFJ, Ozden U, Gerds T, Strub JR. Longevity and failure load of ceramic veneers with different preparation designs after exposure to masticatory simulation. *J Prosthet Dent* 2005; 94:132-9.
 33. Walls AWG, Steele JG, Wassell RW. Crowns and other extra-coronal restorations: Porcelain laminate veneers. *Br Dent J* 2002; 193:73-82.
 34. Ανδριτσάκης Δ. Ολοκεραμικές αισθητικές αποκαταστάσεις. [χρ] Αθήνα, 1994;194-224.
 35. Rouse J, McGowan S. Restoration of the anterior maxilla with ultraconservative veneers: Clinical and laboratory considerations. *Pract Periodont Aesthet Dent* 1999; 11:333-9.
 36. Sackett BP, Gildenhuis RR. The effect of axial crown overcontour on adolescents. *J Periodontol* 1976; 47:320-3.
 37. Garber DA, Goldstein RE, Feinman RA. Enamel reduction. In: Garber DA, Goldstein RE, Feinman RA. *Porcelain laminate veneers*. Chicago: Quintessence Publishing Co, 1988;36-51.
 38. Van Meerbeek B, Perdigo J, Lambrechts P, Vanherle G. The clinical performance of adhesives. *J Dent* 1998; 26:1-20.
 39. Dumfahrt H, Schafter H. Porcelain laminate veneers. A retrospective evaluation after 1 to 10 years of service: Part II-Clinical results. *Int J Prosthodont* 2000; 13:9-18.
 40. Pneumas M, Van Meerbeek B, Yoshida Y, Lambrechts P, Vanherle G. Porcelain veneers bonded to tooth structure: an ultra-morphological FE-SEM examination of the adhesive interface. *Dent Mater* 1999; 15:105-19.
 41. Uno S, Stean H, Finger JW. Adhesive bonding of porcelain laminate veneers. *J Esthet Dent* 1997; 9:35-43.
 42. Hekimoglu C, Anil N, Yalcin E. A microleakage study of ceramic laminate veneers by autoradiography: effect of incisal edge preparation. *J Oral Rehabil* 2004; 31:265-70.
 43. Brunton PA, Aminian A, Wilson NH. Tooth preparation techniques for porcelain laminate veneers. *Br Dent J* 2000; 189:260-2.
 44. Χατζηκυριάκος Α. Σύγχρονες τεχνικές και συστήματα αισθητικής αποκατάστασης των πρόσθιων δοντιών. *Στόμα* 2003; 31:213-224
 45. Christensen GJ. Have porcelain veneers arrived? *J Am Dent Assoc* 1991; 122:81
 46. Highton R, Caputo AA, Matyas J. A photoelastic study of stresses on porcelain laminate preparations. *J Prosthet Dent* 1987; 58:157-61.
 47. Kois JC. The restorative-periodontal interface: biological parameters. *Periodontol* 2000 1996; 11:29-38.
 48. Hui KKK, Williams B, Davis EH, Holt RD. A comparative assessment on the strengths of porcelain veneers for incisor teeth dependent on their design characteristics. *Br Dent J* 1991; 171: 51-5.
 49. Meijering AC, Crengers NH, Roeters FJ, Mulder J. Survival of three types of veneer restorations in a clinical trial: a 2.5 year interim evaluation. *J Dent* 1998; 26:563-8.
 50. Smales RJ, Etemadi S. Long-term survival of porcelain laminate veneers using two preparation designs: a retrospective study. *Int J Prosthodont* 2004; 17:323-6.
 51. Pneumas M, Van Meerbeek B, Lambrechts P, Vanherle G. Porcelain veneers: a review of literature. *J Dent* 2000; 28:163-177.
 52. Castelnovo J, Tjan AHL, Phillips K, Nickolls JI, Kois JC. Fracture strength and failure mode for different ceramic veneer designs. [abstract 1373]. *J Dent Res* 1998; 77:803.
 53. Magne P, Douglas WH. Design optimization and evolution of bonded ceramics for the anterior dentition: a finite-element analysis. *Quintessence Int* 1999; 30:661-72.
 54. Magne P, Versluis A, Douglas WH. Rationalization of incisor shape: Experimental-numerical analysis. *J Prosthet Dent* 1999; 81:345-55.
 55. Garber DA, Goldstein RE, Feinman RA. Impressions and temporization. In: Garber DA, Goldstein RE, Feinman RA. *Porcelain laminate veneers*. Chicago: Quintessence Publishing Co, 1988;52-9.
 56. Kurtz KS. Constructing direct porcelain veneer provisionals. *J Am Dent Assoc* 1995; 126:653-6.
 57. Lang SA, Starr CB. Castable glass ceramics for veneer restorations. *J Prosthet Dent* 1992; 67:590-4.
 58. Nixon RL. Provisionalization for ceramic laminate veneer restorations: a clinical update. *Pract Periodontics Aesthet Dent* 1997; 9:17-27.
 59. Zalkind M, Hochman N. Laminate veneer provisional restorations: a clinical report. *J Prosthet Dent* 1997; 77:109-10.
 60. Raigrodski AJ, Sadan A, Mendez AJ. Use of a customized rigid clear matrix for fabricating provisional veneers. *J Esthet Dent* 1999; 11:16-22.
 61. Puri S. Techniques used to fabricate all-ceramic restorations in the dental practice. *Compendium* 2005;

- 26:519-25.
62. Sim C, Ibbetson RJ. Comparison of fit of porcelain veneers fabricated using different techniques. *Int J Prosthodont* 1993; 6:36-42.
 63. Plant CG, Thomas GD. Porcelain facings: a simple clinical and laboratory method. *Br Dent J* 1987; 163:231-4.
 64. Magne P, Cascione D. Influence of post-etching cleaning and connecting porcelain on the microtensile bond strength of composite resin to feldspathic porcelain. *J Prosthet Dent* 2006; 96:354-61.
 65. Wildgoose DG, Winstnley RB, Van Noort R. The laboratory construction and teaching of ceramic veneers: a survey. *J Dent* 1997; 25:119-23.
 66. Addison O, Marquis PM, Fleming GJ. The impact of hydrofluoric acid surface treatments on the performance of a porcelain laminate restorative material. *Dent Mater* 2007; 23:461-8.
 67. Garber DA, Goldstein RE, Feinman RA. Placement of veneers. In: Garber DA, Goldstein RE, Feinman RA. *Porcelain laminate veneers*. Chicago: Quintessence Publishing Co, 1988;90-107.
 68. Steward GP, Jain P, Hodges J. Shear bond strength of resin cements to both ceramic and dentin. *J Prosthet Dent* 2002; 88:277-84.
 69. Guler AU, Yuilmaz F, Yenisey M, Guler E, Ural C. Effect of acid etching time and a self-etching adhesive on the shear bond strength of composite resin to porcelain. *J Adhes Dent* 2006; 8:21-5.
 70. Barghi N. To silanate or not to silanate: making clinical decision. *Comp Cont Educ Dent* 2000; 21:659-62, 664: quiz 666.
 71. Stacey GD. A shear stress analysis of the bonding of porcelain veneers to enamel. *J Prosthet Dent* 1993; 70:395-402.
 72. Barghi N, Berry T, Chung K. Effects of timing and heat treatment of silanated porcelain on the bond strength. *J Oral Rehabil* 2000; 27:407-412.
 73. Swift B, Walls AWG, McCabe JB. Porcelain veneers: the effects of contaminants and cleaning regimens on the bond strength of porcelain to composite. *Br Dent J* 1995; 179:203-8.
 74. Linden JJ, Swift EJ, Boyer DB, Davis BK. Photo-activation of resin cements through porcelain veneers. *J Dent Res* 1991; 70:154-7.
 75. Blackman R, Barghi N, Duke ES. Influence of ceramic thickness on the polymerization of light-cured resin cement. *J Prosthet Dent* 1990; 63:295-300.
 76. Berrong JM, Weed RM, Schwartz IS. Color stability of selected dual-cure composite resin cements. *J Prosthodont* 1993; 2:24-7.
 77. Magne P, Versluis A, Douglas WH. Effect of luting composite shrinkage and thermal loads on the stress distribution in porcelain laminates veneers. *J Prosthet Dent* 1999; 81:335-44.
 78. Strang R, McCrossan J, Muirhead M, Richardson S. The setting of visible light cured resins beneath etched porcelain veneers. *Br Dent J* 1987; 163: 149-51.
 79. Haywood VB, Heymann HO, Scurria MS. Effect of water, speed and experimental instrumentation on finishing and polishing porcelain intra-orally. *Dent Mater* 1989; 5:185-8.
 80. Fradeani M, Redemagni M, Corrado M. Porcelain laminate veneers: 6- to 12-year clinical evaluation- a retrospective study. *Int J Periodontics Restorative Dent* 2005; 25:9-17.
 81. Dumfhart H, Schaffer H. Porcelain laminate veneers. A retrospective evaluation after 1 to 10 years of service: Part II-Clinical results. *Int J Prosthodont* 2000; 13:9-18.
 82. Peumans M, De Munck J, Fieuws S, Lambrechts P, Vanherle G, Van Meerbeek B. A prospective ten-year clinical trial of porcelain veneers. *J Adhes Dent* 2004; 6:65-76.